Lane Medical Library 1889

Geschwulstbildung und Eiterung im Verlaufe subcutaner Fracturen.

Inaugural-Dissertation,

welche

nebst den beigefügten Thesen

mit Genehmigung der

medicinischen Facultät der kgl. Universität Breslau

zur Erlangung der Doctorwürde

in der Medicin und Chirurgie

Mittwoch, den 17. Juli 1889, Mittags 12¼ Uhr

in der Aula Leopoldina

öffentlich verteidigen wird

Theodor Kollmann,
Assistenzarzt an der Königl. Poliklinik für Nervenkranke.

Opponenten:

Dr. med. **Arthur Groenouw,**
Assistenzarzt an der Kgl. Universitätsklinik für Augenkranke.

Dr. med. **Victor Ragotzi,**
Assistent am Königl. pharmakologischen Institute.

Breslau 1889.
Druck der Breslauer Genossenschafts-Buchdruckerei, E. G.
Ursulinerstrasse 1.

Gedruckt auf Antrag des Referenten:
Herrn Geh. Medicinalrath Prof. Dr. Fischer.

Seinem hochverehrten Lehrer

Herrn Geheimen Medicinalrath

Professor Dr. Fischer,

Director der Königlichen chirurgischen Universitätsklinik

in

Hochachtung und Dankbarkeit.

Seinem hochverehrten Lehrer

Herrn Geheimen Medicinalrath

Professor Dr. Fischer,

Director der Königlichen chirurgischen Universitätsklinik

in

Hochachtung und Dankbarkeit

Die Störungen und Complicationen, welche sich zu einer Fractur hinzugesellen können, beschränken sich entweder nur auf die Bruchstelle oder sie ziehen auch den Gesammtorganismus in Mitleidenschaft. Im Vordergrunde stand besonders in der vorantiseptischen Zeit die Alteration des Allgemeinbefindens, welche sich fast ausnahmslos an jede complicirte Fractur infolge Wundinfection anschloss. Unter die Zufälle, welche den allgemeinen Körperzustand aus seinen normalen Verhältnissen herausheben können, müssen wir ausserdem noch das Delirium tremens, Tetanus und Trismus, Fettembolie und Shock rechnen, die sich alle, wenn sie eintreten, meist unmittelbar ans Trauma anschliessen. Im Gegensatze zu ihnen sehen wir die localen Complicationen, einerseits sofort durchs Trauma bedingt, wie Zerreissung und Quetschung von Muskeln, Nerven und Gefässen, Druck und Verletzungen lebenswichtiger Eingeweide, z. B. der Blase und Harnröhre bei Beckenfracturen, des Gehirns bei Depressionsfracturen am Schädel, die allerdings dann meist durch eine Weichtheilwunde bereits complicirt sind, anderseits treten dieselben besonders im Heilungsverlaufe der Fracturen auf: von der Verzögerung der Consolidation bis zum gänzlichen Mangel jeder Vereinigung der Bruchenden, gelangen wir weiter zur Wiedererweichung des Callus und zum Absterben der Bruchenden durch directen Gewebstod infolge des Traumas oder durch subcutane Vereiterung. Dieser fortlaufenden Kette localer Complicationen, die, wenn ich mich so ausdrücken darf, defecter Natur sind, stehen eine andere Reihe von Störungen mehr hyperproductiver Natur gegenüber. Ich meine den Callus luxu-

rians, der nicht nur zur einfachen Hyperostosenbildung, sondern auch ab und zu zu einem mehr oder weniger malignen Neoplasma führen kann.

Während nun die Pseudarthrosen einerseits, sowie der Callus luxurians anderseits zu den chirurgisch bekannten Alltäglichkeiten gehören, dürfte man in den wenigsten Lehrbüchern etwas Eingehendes über die subcutanen Vereiterungen nach Fracturen, noch weniger aber über die Geschwulstbildung am Orte des neugebildeten Callus [1]), am allerwenigsten jedoch über die primäre Bildung eines Tumors an den Bruchenden vor ihrer Consolidation etwas finden. Gerade bei der Seltenheit dieser Erscheinungen dürfte es sich daher wohl der Mühe verlohnen, an der Hand einer Reihe von interessanten Beobachtungen, besonders aus der hiesigen Kgl. chirurgischen Klinik, sowie des sonst hierüber in der Literatur, wenn auch nur spärlich vorhandenen Materials, diesen ebenso seltenen als besonders theoretisch wichtigen Complicationen nach Fracturen näher zu treten, um durch Veröffentlichung solcher vereinzelter Fälle ein Material zusammenzutragen, welches die Gelegenheit zu einer genauen Beurtheilung der einschlägigen Verhältnisse bietet. Ich gehe zunächst auf

A) die Tumorenbildung im Anschluss an Fracturen

näher ein.

Mehrere seit lange sicher beobachtete Fälle von Tumoren nach Fracturen haben bei der wichtigen Frage über die Entstehung der Geschwülste eine entscheidende Rolle gespielt. Von den unendlich vielen Hypothesen über letztere, sind es ja, abgesehen von der neuerdings wieder ins Leben gerufenen Infectionstheorie [2]), hauptsächlich die der embryonalen Anlage (Cohnheim), sowie der localen Reizung (Virchow), welche noch immer als die anerkanntesten im Vordergrunde

[1]) Berücksichtigt sind dieselben in:
1) H. Fischers allgemeiner Chirurgie 1887, pag. 602.
2) P. Bruns. Fracturen 1886, pag. 504.
3) R. Volkmann. Bewegungsorgane in Pitha-Billroth, pag. 447.

[2]) Scheuerlen 1888.

stehen. Gerade die letztere erhielt durch die Tumorenbildung am Orte einer Fractur, zumal wenn etwa der Heilungsverlauf derselben durch schlechte Behandlung verzögert wird, sodass Reizung der Bruchenden eintritt, eine wesentliche Stütze. In wieweit diese Theorie berechtigt sein dürfte, darauf gedenke ich noch am Schlusse meiner Arbeit näher einzugehen.

Experimentell ist auf diesem Gebiete noch sehr wenig gearbeitet worden. Schröder van der Kolk [1]) sah nach Durchschneidung der Nerven und Fractur des Knochens an der Tibia eines Kaninchens anstatt des regelrechten Callus eine weiche Tumorenmasse sich entwickeln, die jedoch nichts Charakteristisches für etwaige Bösartigkeit darbot. Auch Virchow selber erzeugte nach Knochenfracturen Tumoren, jedoch wesentlich entzündlicher Natur. Die übrigen Versuche haben nichts Wesentliches zu Tage gefördert.

Dagegen geben die sich besser beobachtenden Kranken sehr oft den traumatischen Ursprung des Knochentumors an. Man sollte nun glauben, dass von einem an Knochentumor leidenden Patienten in der Anamnese die Angabe einer Fractur am Orte der jetzigen Geschwulst kaum je vergessen werden könnte. Um so mehr muss die geringe Zahl von Beobachtungen solcher mit Sicherheit von Knochenbrüchen abzuleitenden Tumoren auffallen. Denn die meisten Knochengeschwülste, welche sich nach Fracturen vorfinden, haben nur die aetiologische Basis für den Knochenbruch abgegeben, indem sie zu den sogenannten Spontanfracturen führten. Es sind dies besonders primäre Osteosarcome oder secundäre Osteocarcinome (Krebsmetastasen). Es ist dann aber fast immer vorher möglich gewesen, eine äusserlich wahrnehmbare Geschwulst zu diagnosticiren. Umgekehrt giebt es aber auch Fälle, wo im Anschluss an eine Fractur, bei Patienten, welche mit einem malignen Tumor an irgend einer sonstigen Körperstelle behaftet sind und bei denen Osteopsatyrosis auf der Basis einer bereits am Bruchort

[1]) Virchow. Geschwülste I.

vorher localisirten Metastase auszuschliessen ist, in den Bruchenden erst nachträglich Geschwulstmethastasen durch den momentanen Reiz eintreten. Einen solchen Fall beschreibt Rossander[1]), welcher von Busch obige Deutung erhielt. Es handelte sich um eine Fractura humeri bei gleichzeitigem Carcinoma mammae. In diese Fracturstelle hinein sollen Krebsmetastasen stattgefunden haben; trotzdem erfolgte geringe Consolidation. Uebrigens sind Spontanfracturen nach Knochentumoren so etwas bekanntes, dass ich mir, um im Rahmen meines Themas zu bleiben, darauf näher einzugehen wohl versagen darf.

Wenn ich nun zu meinem eigentlichen Thema übergehe, so möchte ich an den Ausspruch von P. Bruns erinnern: „Wie die Weichtheilnarbe", sagt er, „kann auch die Knochennarbe zum Ausgangspunkte von Geschwülsten werden. Nur muss man allerdings zwischen den eigentlichen Geschwülsten und den infolge excessiven Wachsthums entstandenen Hypertrophien unterscheiden." Letztere schliessen wir aus unserer Betrachtung aus.

Der erste, welcher die Beobachtung gemacht zu haben scheint, dass aus einem difformen Callus infolge permanenten Reizes, sowie besonders nach einem nochmaligen Trauma desselben eine Neubildung entstehen kann, war Barthel Siebold[2]). In seinen Sammlungen beschreibt er die Entstehung einer „Speckgeschwulst" (cf. Tabelle No. 2), welche sich allmählig unter heftigen Schmerzen innerhalb von 6 Jahren entwickelte, nachdem vor dieser Zeit der damals 26jährige Mann sich am oberen Theile der linken Fibula heftig gestossen hatte. Siebold ist der Ansicht, es habe zu jener Zeit eine Fractur stattgefunden, die wegen Mangel an Schonung einen difformen Callus producirt hätte, welcher endlich zu jener 6 Zoll langen, sowie 4,5 Zoll breiten Geschwulst ausgeartet wäre. Es erfolgte Amputation im untern Theile des Femur und Genesung. Das

[1]) Schmidt's Jahrbücher 1857 Band 95 pag. 216.

[2]) Barthel Siebold's Sammlungen 1807 Bd. II pag. 310.

Präparat befindet sich im pathologisch anatomischen Museum zu Würzburg. Gleichzeitig führt Siebold dabei eine Beobachtung von Kulmus (Danzig 1725—1745) über die Entstehung einer Knochenspeckgeschwulst nach einer Clavicularfractur an. (cf. Tabelle, No. 1.)

Die erste Zusammenstellung von Fällen über die aus dem Callus geheilter Fracturen sich entwickelnden Geschwülste aus der Literatur erschien 1881 in der Inaugural-Dissertation von F. Tausch [1]), der den bekannten noch einen Fall aus der Volkmann'schen Klinik hinzufügte. (cf. Tabelle, No. 3—14). Ich habe die Tabelle, in der er diese Beobachtungen zusammenfasst, in meine Zusammenstellung mit aufgenommen, um gleichzeitig auch die übrigen Beobachtungen von diesen Gesichtspunkten aus betrachten zu können.

P. Bruns hat dann in seinem Lehrbuch über Knochenbrüche (Deutsche Chirurgie 1886) von diesen Fällen 9 aufgenommen, sowie 7 andere hinzugefügt (cf. Tabelle 15—21).

Ferner beschreibt Curt in seiner Inaugural-Dissertation [2]) noch einen Fall von Chondromyxom der Rippen nach einer vor 32 Jahren stattgehabten Fractur bei einem 61jährigen Manne. Es erfolgte nach der Exstirpation Heilung (cf. Tabelle, No. 22).

In diesen 22 zum Theil recht mangelhaft mitgetheilten Fällen handelt es sich um folgende 3 Klassen von Bindegewebegewülsten: Enchondrome, Osteome und Sarcome. In dieser Reihenfolge ist gleichzeitig die Häufigkeit ihres Vorkommens ausgedrückt.

Zu diesen kann ich noch folgenden sicher beobachteten Fall von periostalem Sarcom, aus einer alten Facturstelle entstanden, hinzufügen, der im Jahre 1883 von Herrn Geheimrath Fischer operirt wurde:

Die Steinarbeitersfrau Pauline Gläser (cf. Tabelle, No. 24) aus Striegau, 38 Jahre alt. erhielt vor 19 Jahren eine

---

[1]) F. Tausch „Zur Casuistik der vom Callus geheilter Fracturen sich entwickelnden Geschwülste", Halle 1881.

[2]) Curt „Die Resection der Rippen", pag. 20. Bonn 1887.

Fractur am untern Ende des linken Unterschenkels, welche damals gut ausheilte. Seit einem Jahre rasch zunehmende, fast ganz schmerzlos wachsende Anschwellung an dieser Stelle, die wenig am Gehen hinderte. Am 2. Februar 1883 erste Vorstellung in der Klinik. Damals fand sich folgender Status: Kachectisch aussehende Person, bei welcher sich oberhalb des linken Fussgelenkes eine elastische, weiche, auf dem Unterschenkel nicht verschiebliche, Geschwulst findet. Haut über ihr nicht abhebbar und mit starker Venenentwickelung versehen. Umfang des linken Unterschenkels in der Malleolargegend circa 29 cm, rechts nur 25 cm. Höchste Höhe des Tumors 33 cm, rechtes Bein nur 21 cm Durchmesser. Umfang des Beines am obern Ende des Tumors 28 cm, am rechten Beine in derselben Gegend 24 cm. Leistendrüsen links unbedeutend geschwollen. Punction ergiebt reines Blut. Amputation verweigert. Am 16. April 1883 stellte sie sich zum zweiten Male in der Klinik vor. Es zeigte sich nun eine erhebliche Vergrösserung des Tumors. Grosse Schmerzen, besonders Nachts. Der Tumor geht jetzt circulär um das Bein und reicht vom untern Ende des mittleren Drittels des Unterschenkels bis abwärts über das Fussgelenk. Der Umfang des linken Beines an der Tuborositas tibiae beträgt 28 cm, am obern Ende des mittleren Drittels 31 cm, am untern Ende desselben 39 cm; Malleolargegend 37 cm Circumferenz. Die Haut ist stark geröthet und mit dem Tumor, auf welchem lebhafte Veneninjection, verwachsen. Die Schwellung der Inguinaldrüsen hat sehr stark zugenommen. Am 17. April erfolgte die Amputation im obern Drittel des Unterschenkels mit zweizeitigem Circelschnitte. Am 24. April erster Verbandwechsel; geringe oberflächliche Necrose. Am 4. Juni Entlassung.

Der Befund bei der Durchsägung des Tumors war folgender: Derselbe erweist sich als ein Spindelzellsarcom. Während die Tibia noch ganz intact ist und erst beim Durchsägen einbricht, ist die Fibula handbreit über dem Gelenke fracturirt, durch den sie vollständig umgreifenden

Tumor verdünnt und atrophisch. Dicht oberhalb der Fracturstelle greift der Tumor in die Fibula hinein. Der Tumor selbst hat eine weisse fast sehnig glänzende Schnittfläche, die an einzelnen Stellen grauröthlich chagrinirt ist. Grosser Gefässreichthum ist nicht zu constatiren, ebensowenig Verknöcherung oder Verkalkung. Der Tumor, welcher sich ziemlich scharf mit seiner knolligen Oberfläche gegen die Muskulatur abhebt, hat eine Länge von 16 cm. Er ragt 6 cm übers Niveau der Fibula hervor und hat im Durchmesser 10,5 cm (cf. Fig. I).

Im berichteten Falle entwickelte sich der Tumor erst 18—19 Jahre nach der Fractur, und zwar nach den Angaben der Patientin bestimmt an der Fracturstelle selbst. In der Litteratur giebt es nur noch einen Fall, in welchem der Interwall ein längerer war: das ist der von Curt berichtete, wo der Tumor 33 Jahre nach der Fractur eintrat (cf. Tabelle, No. 22).

Es scheinen somit, wie Tausch l. c. pag. 39 hervorhebt, durch eine Fractur pathologische Verhältnisse gesetzt zu werden, welche unter Umständen die spätere Entwickelung eines Tumors begünstigen können. Zu gleicher Zeit steht es aber auch fest, dass abgesehen vom Osteoma fracturae, wo sich der Tumor beispielsweise aus einem abgesprengten Knochensplitter entwickelt, wie beim Wagner'schen Falle aus dem losgelösten Tuber ossis ischii (cf. Tabelle No. 16), noch kein recht beweisender Fall vorliegt, welcher zeigt, dass die nach einer Fractur entstehende regenerative Gewebsneubildung so excessiv atypisch — denn atypisch an und für sich ist ja der frische Callus auch — werden kann, dass sie direct, d. h. ohne grösseres zwischenliegendes Zeitinterwall zwischen Callus und Tumorbildung, zur Geschwulst führt. Der kürzeste Zeitraum unter den bisher beobachteten Fällen, nach denen sich im Anschluss an eine Fractur am Orte des Callus ein Tumor bildete, betrug 4 Monate nach dem Eintritte der Fractur (cf. Tabelle, No. 12). Der Mann war bereits seiner alten anstrengenden Arbeit nachgegangen, nachdem die Fractur gut consolidirt war.

Ein Fall, wo unmittelbar an die Consolidation oder gar noch vor derselben sich ein primärer Tumor an den Bruchenden entwickelt hat, ist meines Wissens nach noch nirgends beschrieben worden.

Auch Tausch sagt weiter hierüber: „A priori halte ich dies für sehr wohl möglich. Ich bin durchaus der Ansicht, dass einmal ein knorpliger Callus so gross werden, so unbegrenzt weiter wachsen und so wenig Neigung zur Verknöcherung haben kann, dass aus dem Callus ein Enchondrom wird, so dass also ein Enchondroma fracturae genau so entstünde, wie ein Osteoma fracturae. Ebenso halte ich es für möglich, dass einmal bei einer Fractur aus unbekannten Gründen die Gewebsneubildung so schrankenlos wird und so sehr den Typus verliert, dass kurze Zeit nach der Fractur und vielleicht noch ehe sie consolidirt ist, an der Bruchstelle ein Sarcom entsteht, aber beobachtet ist meines Wissens nach noch kein solcher Fall."

G. Bruns sagt ebenfalls in seiner Monographie über die Fracturen pag. 504: „Denn wenn es auch keinem Zweifel unterliegt, dass der Callus eine geschwulstförmige Neubildung zu produciren vermag, so ist doch bisher durch keine einzige sichere Beobachtung erwiesen, dass die durch eine Fractur angeregte Gewebsneubildung derart in atypische Wucherung überzugehen vermag, dass sie unmittelbar zur Entstehung einer maligenen Geschwulst führt."

Und in der That, wenn man bedenkt, wie selten schon die Fälle sind, wo der Tumor sich erst längere Zeit nach der Consolidation entwickelt, und wie schwierig es ist, diesen Beobachtungen eine richtige Deutung in betreff der Zeit, des Ortes und der Art der Entstehung der Geschwulst zu geben, so ist es leicht zu erklären, dass über primäre Tumorenbildung vor oder unmittelbar nach der Consolidation einer frischen Fractur noch keine Angaben in der Litteratur sich finden. Die grösste Schwierigkeit bei der litterarischen Verwerthung solcher überaus seltener Fälle bietet wohl hauptsächlich die Vieldeutigkeit in der Beantwortung der Frage über den Zeitpunkt der Entstehung der Geschwulst.

Wenn ich es daher wage, auch nach diesem Gesichtspunkte kritisch an solche Fälle heranzutreten, so bin ich mir wohl bewusst, auf wie grossen Schwierigkeiten der stricte Nachweiss, dass ein Tumor erst nach der Fractur entstanden und vorher auch nicht einmal im Anfangsstadium vorhanden gewesen wäre, stossen muss.

An der Hand der nachstehend beschriebenen Fälle glaube ich aber, soweit es überhaupt möglich ist, nachweisen zu können, dass die Geschwulstbildung erst nach der Fractur aufgetreten ist und zwar im ersteren vor Eintritt jeglicher Consolidation, in den beiden andern unmittelbar nach derselben. Der erste Fall verlief folgendermassen:

Die Arbeiterwittwe Antonie Rosplochowska, 38 Jahre alt, aus Kosten (cfr. Tabelle Nr. 23), giebt an, früher ganz gesund gewesen zu sein, insbesondere keinerlei Beschwerden am Beine gehabt zu haben. Ihr Leiden bringt sie hartnäckig mit einer schweren Entbindung in Zusammenhang, welche sie vor 2 Jahren durchgemacht hat. Das Kind soll exenterirt und dann in mehreren Stücken mit grösster Kraftanstrengung von mehreren Aerzten extrahirt worden sein. Sie selbst ist von mehreren Bauern dabei lange Zeit an den Schenkeln festgehalten worden. Nach ihrer Aussage hätten diese ihr dabei das Bein „verrenkt".[1]) Sie hat nach dieser Entbindung ein halbes Jahr zu Bette gelegen, weil sie nicht gehen konnte. Auch war der Schlaf durch heftige Schmerzen in der rechten Hüfte gestört. Als sie das Bett verliess, konnte sie sich nur mühsam mittelst eines Stockes fortschleppen, das Bein war verkürzt. Nach einem Jahre etwa wurde sie nach Posen in's Krankenhaus zu den barmherzigen Schwestern gebracht und dort mittelst Electricität und Bäder behandelt. Nach 7 Wochen kehrte sie etwas gebessert in die Heimath zurück. Sie hinkte jedoch erheblich und hatte Schmerzen in der Hüfte. In

[1]) cf. Virchow Geschwülste, II. pag. 74 resp. Tabelle Nr. 9, wo auch in der Anamnese „verrenkt" angegeben, bei der Autopsie aber eine Fractur sich fand.

der Heimath verschlimmerte sich der Zustand wieder derart, dass sie arbeitsunfähig wurde und am 21. Februar 1888 in's Landarmenhaus zu Kosten aufgenommen werden musste. Hier wurde eine Coxitis chronica diagnosticirt. Der rechte Schenkel war nach aussen rotirt, die Hüfte auf Druck und bei jeder passiven Bewegung sehr schmerzhaft, jedoch weder am Gelenk noch im Verlauf des Oberschenkels ein Tumor zu fühlen. Sie wurde mit Extension behandelt, innerlich Sublimat, zwischendurch Narcotia gegeben.

Da kein Erfolg eintrat, so wurde sie am 10. Juli 1888 der hiesigen chirurgischen Klinik zugeschickt behufs Vornahme einer Resection.

In der Königl. chirurgischen Klinik ergab die Untersuchung Folgendes: Bei der robusten und starkknochigen Patientin von sonst völlig gesundem Aussehen liess sich durch die Untersuchung an den Organen des Thorax und des Abdomens keine pathologische Veränderung nachweisen. Bei der Palpation der Oberschenkelgegend erst zeigte Patientin eine so starke Schmerzempfindung, dass in Folge dessen die weitere Untersuchung in narcosi vorgenommen werden musste. Dieselbe ergiebt bei einer Verkürzung des Femur um 3 cm eine starke Crepitation in der Gegend des Collum femoris. Während Kopf und Hals unbeweglich bleiben, kann man das Femur beliebig rotiren und flectiren. Es wurde also eine ungeheilte Fractura colli femoris inveterata und vom Malum coxae senile gefolgt, angenommen. Von einem Tumor war zu jener Zeit keine Spur nachzuweisen. Die Patientin wurde daher zunächst nochmals auf 4 Wochen in Extension gelegt, hierauf ihr ein sogenannter Tutor angelegt, mit dem sie die erste Zeit ohne die geringsten Schmerzempfindungen vorzüglich gehen konnte. Zur Nacht nahm sie denselben ab und traten selbst dabei nie Schmerzen ein. Die Besserung war so augenfällig und so weit vorgeschritten, dass die Abreise der Patientin täglich erfolgen sollte. — Da plötzlich nach circa dreiwöchentlicher Besserung fing sie an über starke Schmerzen in der rechten Hüfte zu klagen, welche ihr das Gehen selbst mit dem Tutor un-

möglich machten. Eine erneute Untersuchung ergab genau denselben Befund wie das erste Mal, bis auf das Fehlen von Crepitation. Nach einiger Zeit begann Patientin, welche meistens in ein und derselben Lage im Bette verharrte und bei geringster Bewegung activer oder passiver Natur die grössten Schmerzen hatte, zum ersten Male auch über spontane, in der rechten Hüfte beginnende und nach dem Knie hin ausstrahlende Schmerzen zu klagen. Das Bein hielt Patientin jetzt flectirt und nach innen rotirt. Zu gleicher Zeit sah und fühlte man noch einen Tumor über dem rechten Trochanter: weich, glatt, fest aufsitzend, die Haut darüber nicht geröthet und nicht verschieblich. Am 3. November 1888 wurde daher ein Versuch zur Resectio femoris unternommen.

Nach den gebräuchlichen Vorbereitungen wurde ein Längsschnitt nach v. Langenbeck über den trochanter major geführt. Nach Durchschneidung der Weichtheile, wobei eine grosse Blutung eintrat, stiess man auf das stark verdickte Periost. Dasselbe bildete eine knöcherne Schale, unter welcher man nach Freilegung des Schenkelkopfes den geschwulstförmig aufgetriebenen Schenkelhals wahrnehmen konnte. Der Tumor trat nach Abhebung dieser Schale vom Knochen, welche nur sehr mühsam von statten ging, noch deutlicher zu Tage. Dabei floss beim Einschneiden eine gelblich klare Flüssigkeit, dann Tumormasse heraus. Der Tumor erstreckte sich vom Trochanter major bis zum Schenkelhalse. Der Schenkelkopf war durch einen queren Bruch vom Schenkelhalse getrennt und frei vom Tumor. Letzterer erstreckte sich noch in die Weichtheile hinein, war aber überall gut zu erreichen. Es wurde das Femur ungefähr bis 2,5 cm unter den Trochanter major entfernt. Bis hierher war dasselbe so weich, dass man es mit dem Messer schneiden konnte. Nach Durchsägung des Knochens an dieser Stelle wurde alles Krankhafte mit Scheere und Pincette entfernt. Nachdem die Stillung der profusen Blutung gelungen, wurde die colossale Höhle mit Jodoformgaze tamponirt und die Wunde vernäht. — Patientin

hat die eingreifende Operation gut überstanden und fühlte sich bald darauf sehr wohl, da die grossen Schmerzen gänzlich verschwunden waren. Die Wundverheilung nahm einen sehr guten Verlauf. Nach 8 Tagen erster Verbandswechsel und Entfernung einiger Nähte, Einlegung eines Drains. Nach weiteren 8 Tagen Entfernung sämmtlicher Nähte und der Drains. Darauf erfolgte vollständige Heilung. Während des ganzen Verlaufes der Heilung war Patientin fieberfrei. Nach vollständiger Vernarbung der Wunde ist sie am 9. März 1889 mit einem gut angepassten Tutor, der ihr das Gehen freilich noch mit Unterstützung von Krücken ermöglichte, nach Hause entlassen worden.

Die Untersuchung des Präparates ergab, dass das Collum femoris, sowie der Trochanter major et minor in eine gelblichweisse Geschwulstmasse verwandelt waren, auf welcher das abgebrochene Caput wie eine Kappe aufsass. Auf dem Durchschnitte zeigte der Tumor eine derbe Beschaffenheit, war von weisslich-grauer Farbe und liess deutlich eine fascrähnliche Structur erkennen. Nur an den Randpartien war diese verwischt, die Consistenz hier eine bei weitem weichere als an den anderen Stellen. Die mikroscopische Untersuchung erwies die Geschwulst als ein wohl characterisirtes Spindelzellsarcom, dessen Randzone myxomatös entartet war.

Die Patientin ist wieder in's Landarmenhaus zurückgekehrt. Trotz des entstandenen Schlottergelenkes ist sie jetzt völlig schmerzfrei. Sie ist noch immer wohlgenährt und rüstig. Es existirt nirgends eine Verdickung der Weichtheile oder des Knochens. Die Verkürzung beträgt 13 cm. Function mangelhaft. (Bericht aus Kosten vom 1. April 1889.)

Wenn ich auf die Entstehungszeit des Tumors bei dieser Frau, worauf es mir am meisten ankommt, näher eingehe, so sind folgende Möglichkeiten zu erwägen: Entweder der Tumor war schon vor der Fractur vorhanden, und zwar metastatisch oder primär, oder aber er bildete sich erst nach derselben, sei es auf metastatischem Wege oder

primär am Bruchorte aus. Dass der Tumor bei der Frau R. kein metastatischer gewesen, dass weder vor der Fractur noch nach ihr Keime dorthin verschleppt worden sind, dafür spricht der Mangel jedes Nachweises eines primären Herdes, sowie der Verlauf des Leidens zu deutlich, da bei der Entlassung das Allgemeinaussehen der Patientin nicht eine Spur einer Allgemeinstörung zeigte. In den 8 Monaten, welche Patientin auf der Station lag, hätte doch ein etwaiger primärer Herd sicher auffallen müssen. Nicht weniger günstig lautet der oben angeführte jüngste Bericht aus Kosten; ihr Allgemeinbefinden ist noch jetzt völlig ungestört.

Ebenso bestimmt spricht der Verlauf gegen das Vorhandensein eines primären Tumors vor dem Eintritte der Fractur. Schon die Anamnese macht diese Annahme zu einer sehr zu wahrscheinlichen. Von keinem der untersuchenden Aerzte ist auch nur die Spur eines Tumors gefunden worden. Auch in der Königl. chirurg. Klinik konnten nur die Zeichen der Fractura Colli femoris bei der Patientin entdeckt werden. Unter unsern Augen entstand die palpable und sichtbare Geschwulst. Dass hier noch bei der Aufnahme der Patientin die Crepitation deutlich gefühlt wurde, spricht auch dafür, dass eine Durchsetzung des untern Fragmentes mit Geschwulstmassen noch nicht vorhanden sein konnte. Es müsste uns doch ein Gebilde, das zu solchen Zerstörungen des Knochengewebes geführt hatte, dass er brechen musste, bei der Palpalation aufgefallen sein. Dass zwischen Fractur einerseits und dem Beginn der lebhaften Schmerzen sowie dem Sichtbarwerden des Tumors anderseits zwei Jahre vergingen, dass das Tragen des Tutors anfänglich zu so grosser Erleichterung aller Beschwerden führte, bestätigt diese Annahme. Ja, selbst wenn man sich auf den excessiv sceptischen Standpunkt stellt, dass der Keim zum Tumor (resp. seine anfängliche Bildung) schon vor der Fractur bestanden hätte, ohne gerade so weit entwickelt gewesen zu sein, um sie begünstigen zu können, so ist doch die Zeit zwischen der

Fractur und der objectiv nachweisbaren Geschwulst zu gross. In zwei Jahren hätte selbst eine Geschwulst, die zur Zeit der Fractur nur von minimaler Grösse war, ohne aetiologisch an ihr betheiligt zu sein, sich doch so weit wenigstens geltend gemacht, dass sie objectiv irgendwie aufgefallen wäre.

Als Anhaltepunkt für meine eben auseinandergesetzte Entwickelung möchte ich ausserdem noch die Ansicht von P. Bruns[1]) anführen. Derselbe sagt von Spontanfracturen nach primären und secundären Knochentumoren Folgendes: „Diese Fälle lassen sich übrigens in der Regel schon durch die klinische Beobachtung mit Sicherheit feststellen. Denn die primären Knochensarcome führen fast immer erst dann zu Spontanfracturen, wenn sie recht voluminös geworden geworden sind; ihre Diagnose kann daher meist schon vor oder wenigstens unmittelbar nach der Fractur gestellt werden. Die secundären oder metastatischen Knochensarcome oder Carcinome führen dagegen meist zur Fractur, ehe der Tumor äusserlich wahrnehmbar ist, da sie sich vom Markgewebe aus entwickeln und selten zu umfangreichen Tumoren heranwachsen. Allein der Nachweis des primären Carcinoms oder Sarcoms in irgend einem Organe, der bei genauer Beobachtung wohl immer gelingt, erleichtert auch hier die Diagnose.“

So glaube ich denn, soweit es sich an einem so verborgenen Orte, wie der obern Epiphyse des Femur überhaupt thun lässt, dargethan zu haben, dass diese Geschwulst sich erst nach der Fractur entwickelt hat.

Gerade der an diesem Orte typische Mangel jeder Consolidation, die Schwierigkeiten, die Fragmente hierselbst festzustellen, wie sie ja bei Fractura colli femoris intracapsularis bestehen, mögen ja die Reize abgegeben haben, welche zur Bildung einer so atypischen Gewebsneubildung am untern Bruchende geführt haben.

Wenn ich also die Gründe, welche mich bewogen haben, in vorliegendem Falle den Tumor als einen erst nach der

[1]) P. Bruns Fracturen pag. 504.

Fractur am Bruchorte selbst entstandenen anzusehen, nochmals zusammenfasse, so sind dies folgende:

1. Das Fehlen jedes sonstigen sarcomatösen Herdes am übrigen Körper; also Ausschluss jeder Metastase.
2. Das negative Resultat bei der ersten Palpation sowohl hierselbst, als auch schon vorher in Kosten.
3. Das Fehlen spontaner Schmerzen bis zum Eintritt der fühl- und sichtbaren Geschwulst.
4. Die hochgradige Crepitation nach so langem Bestehen der Fractur.
5. Die evidente Besserung durch Anlegung eines Tutors, worin auch bei passiver Bewegung keine Schmerzen auftraten.
6. Der lange Reiz der Bruchenden durch die verschiedenen Gehversuche.

Nach dieser Betrachtung lasse ich die beiden andern, mir bekannten Beobachtungen folgen, bei denen sich die Geschwulst unmittelbar an die Consolidation anschloss. Der erste Fall ist, wie auch die beiden vorigen, in der hiesigen Königl. chirurgischen Klinik beobachtet worden. Bei ihm ist eine voraufgegangene Fractur im höchsten Grade wahrscheinlich. Leider hat der Patient sich jedoch damals nicht in ärzliche Behandlung begeben, so dass das Vorhandensein einer Fractur nicht durch die sofortige Diagnose eines Arztes gestützt werden konnte. Trotzdem glaube ich diesen Fall als eine Fractur auffassen zu dürfen, aus Gründen, die sich auf die angegebene Anamnese stützen. Die Krankengeschichte dieses Falles ist kurz gefasst etwa folgende:

Es handelte sich um einen 46jährigen Kutscher Gąsiorowski aus Kobelopole (Posen) (cf. Tabelle, No. 25), welcher vor etwa 3 Jahren gegen die rechte Brustseite einen sehr heftigen Schlag mit dem beschlagenen Hinterhufe eines Pferdes erhalten hatte. Die anfangs heftigen Schmerzen bei Bewegungen und Athmen, welche Patienten am Arbeiten hinderten, liessen allmählig nach. Keine ärztliche Behandlung. — Diese Angaben, glaube ich, genügen, um mit Sicherheit

eine Rippenfractur annehmen zu dürfen. — Nach 4 Wochen schon nahm Patient eine ziemlich circumscripte schmerzlose Geschwulst an der insultirten Stelle wahr, die nach und nach ohne Schmerz wuchs. Bei seiner Aufnahme am 26. Juli 1879 hatte der kräftig gebaute, gesund aussehende Mann an der rechten Brustseite zwischen Parasternallinie und vorderer Axillarlinie einen von der VI. Rippe bis zum Rippenbogen reichenden sphärischen Tumor. Haut darüber glatt, mit erweiterten Venen durchzogen; über dem Tumor ist dieselbe nicht verschieblich. Anscheinend ist der Tumor mit den betreffenden Rippen fest verwachsen, elastisch hart, nirgends fluctuirend. Sein Umfang betrug 52 cm; über der höchsten Erhebung gemessen 32 cm, Höhe 9 cm. Am 26. Juli 1879, drei Jahre nach dem Trauma Operation:

Die VII. Rippe brach beim Abheben der Geschwulst durch. Aus dem spröden, gefässreichen Parenchym schoss eine Portion Blut hervor. Es erfolgte die Resection der VI.—IX. Rippe in einer Länge von 10—11 cm, soweit sie vom Tumor eingeschlossen waren. Die rechte Lunge collabirte wegen alter pleuritischer Adhäsionen am Zwerchfell nicht. Der Tumor nahm auch die Pleura costalis ein, welche daher in Handbreite abgelöst werden mussten. Auch vom Diaphragma, mit dem er in Grösse von 2 Thalern verwachsen, ist er ziemlich gut zu trennen. Der Tumor war ein Myxo-Chondro-Sarcom. Der Patient, durch diese eingreifende Operation sehr geschwächt, hatte nach derselben die hochgradigste Dyspnoë; das Zwerchfell stand fast vollständig still. Unter diesen Erscheinungen starb derselbe am 27. Juli.

Ich glaube, dass hier sicherlich bei einem so heftigen Trauma, wie es damals auf die immerhin schon rigiden Rippen des 46jährigen Mannes eingewirkt hatte, eine Fractur eingetreten war. Erstaunlich bleibt es jedoch in jedem Falle, dass sich so kurze Zeit (4 Wochen) nach dem Trauma schon eine Geschwulst entwickelte.

Noch viel unmittelbarer nach einer Fractur entwickelte sich im folgenden Falle nach kaum eingetretener Con-

solidation der Bruchenden in ihrem Bereiche ein primärer maligner Tumor.

Diesen seltenen Fall verdanke ich der Freundlichkeit des Herrn Dr. Dierich aus Waldenburg i/Schl. durch die gütige Vermittelung des Herrn Medicinalrath Professor Dr. Ponfick. Beiden Herren sage ich dafür meinen aufrichtigsten Dank.

Die Geschichte dieses Falles ist folgende:

Der 39 Jahr alte Bergmann Schwarzer ist immer gesund gewesen. Die Eltern des Patienten leben noch; der Vater ist 67, die Mutter 68 Jahre alt, beide ebenfalls gesund. Seit dem Jahre 1871 fährt derselbe auf der Grube an. Im Jahre 1879 brach er den linken Unterschenkel durch die Malleolen. Nach guter Heilung der Fractur fuhr er wieder ununterbrochen bis zum Juli 1888 an; erlitt zu dieser Zeit eine Contusion desselben Unterschenkels, die ihn 14 Tage lang arbeitsunfähig machte. Am 3. August 1888 glitt er in der Grube auf einer schlüpfrigen Treppe ab, setzte sich, indem er hinabstürzte, auf den linken Unterschenkel und brach diesen. Im Lazareth wurde ihm bald ein Schienenverband angelegt, nach 6 Wochen abgenommen; der Bruch zeigte sich anscheinend geheilt. Er lief wieder 14 Tage lang. Während dieser Zeit stellten sich an der Bruchstelle Schmerzen ein. Es wurde Jodtinctur aufgepinselt, worauf sich ein Eczem entwickelte, das bald den angewandten Mitteln wich. Weil er aber immer noch über Schmerzen klagte, wurden ihm Salzbäder verordnet, die er nur 14 Tage lang brauchte, weil die Bruchstelle darauf wieder weich, dick und beweglich wurde. Es wurde ihm wieder ein Schienenverband angelegt und die Fractur wurde wieder fester. Nachdem Patient 17 Wochen im Lazareth gelegen, wurde er, um sich im Gehen besser üben zu können, ins Revier entlassen, in welchem er 7 Wochen verblieb. Anstatt besser, wurde das Gehen immer schlechter, und als Herr Dr. Dierich ihn wieder untersuchte, hatte sich an der Bruchstelle bis in die Wade hinein ein Tumor entwickelt, der weich anzufühlen war, und bald als ein Sarcom gefürchtet wurde. Es wurde

durch Jodsalbe, Ichthyolsalbe u. s. w. 10 Wochen lang eine Veränderung der Geschwulst erstrebt, aber vergebens. Die Bruchstelle war auch wieder beweglich geworden. Herr Dr. Dierich entschloss sich nun den Tumor zu exstirpiren, und sandte ein Stück davon behufs mikroskopischer Untersuchung an Herrn Medicinalrath Professor Dr. Ponfick. Derselbe bezeichnete denselben als ein Spindelzellsarcom.

Patient hat ausserdem eine geringe Dämpfung der rechten Lungenspitze und sieht nach der Operation sehr anämisch aus.

„Da Patient, ehe er sich den Bruch zuzog," schreibt Herr Dr. Dierich weiter, „niemals Schmerzen im Schienbein empfunden, der Bruch auch nach 6 Wochen so gut wie consolidirt war, so glaube ich annehmen zu können, dass das Sarcom sich primär aus der Fracturstelle heraus entwickelt hat". Auch Herr Medicinalrath Professor Dr. Ponfick ist dieser Ansicht.

Da die Exstirpation der Geschwulst keine radikale war, so sah sich Herr Dr. Dierich kurze Zeit darauf, nachdem ein Recidiv eingetreten, zur Amputation des Unterschenkels genöthigt. Er sandte diesmal das ganze Präparat wiederum nach dem hiesigen Königl. pathologisch-anatomischen Institute. Der ganze Unterschenkel wurde der Länge nach mitten durch die Tibia aufgesägt, wobei sich deutlich zeigte, dass der Tumor die beiden Fracturenden ergriffen und dieselben auseinandergedrängt hatte. Von hier aus war derselbe nach allen Seiten in die Weichtheile üppig wuchernd hervorgedrungen und hatte hier fast zur völligen sarcomatösen Entartung geführt. Während ausserhalb der Bruchenden frische Sarcomknollen sich zeigten, waren sie zwischen den Bruchenden schon theilweise im Zerfall begriffen, besonders an der Stelle, wo das erste Mal die Geschwulst exstirpirt war. (cf. Fig. II.)

Wenn wir schon in dem oben angeführten Falle von Sarcom nach Fractura colli femoris wegen Mangel jedes irgendwie nennenswerthen regenerativen Processes an diesem Orte nicht gut von einer Degeneration der regenerativen

Gewebsbildung sprechen konnten, so haben wir doch in diesem Falle einen noch sichereren Beweis, als in der vorhin beschriebenen Rippenfractur, dass die durch eine Fractur angeregte Gewebsneubildung derart in atypische Wucherung überzugehen vermag, dass sie unmittelbar zur Entwickelung einer malignen Geschwulst führt.

Trotzdem aus diesen Fällen hervorgeht, dass aus dem Callus die Geschwulst producirt ist, so scheint mir vom theoretischen Standpunkte noch eine andere Entstehungsart dieser Geschwülste berechtigt, die ohne Berücksichtigung der Callusbildung, für die Lehre von der Entstehung der Tumoren durch traumatischen Reiz ebenso beweisend wäre.

Wenn sich nämlich ein Tumor im Anschluss an eine Fractur zwischen den Bruchenden, sei es nun vor deren Consolidation oder nach der letzteren, entwickelt, so sind a priori zwei Möglichkeiten seiner Entstehung vorhanden. Entweder entwickelt sich der frische Callus, resp. die alte Knochennarbe auf den von der Fractur gesetzten Reiz hin, zu jenem excessiven, mitunter malignen Gebilde weiter, oder die heftige Contusion an und für sich hat, ganz abgesehen vom Knochenbruche, wie bei der Mehrzahl der nach einem einfachen Trauma ohne consecutiven Bruch sich entwickelnden Knochentumoren, noch ausserdem in dem angrenzenden Gewebe an bestimmten andern Zellencomplexen pathologische Verhältnisse gesetzt, die zur Geschwulstbildung führten. Wenn ich also einerseits auf Grund der oben beschriebenen Fälle, namentlich des letzteren, eine direkte Entstehung der Geschwulst aus dem Callus annehme, so befinde ich mich ganz im Einklange mit Tausch, welcher auf pag. 6 Folgendes hierüber sagt:

„Dass überhaupt der Callus einer Fractur der Ausgangspunkt einer wirklichen Geschwulstbildung werden kann, ist durch seine Morphologie erklärlich. Von Waldeyer wurde als allgemeines Kriterium bei der Definition eines Neoplasmas das atypische seiner Morphologie festgestellt. Aber ist nicht auch ein frischer Callus eine Gewebsneubildung von durchaus atypischer Form? Es ist also gewiss sehr verständlich,

wenn sich einmal aus einem Callus direct ein wirkliches Neoplasma entwickelt."

Anders dürfte es jedoch mit der Frage stehen: »Entwickelt sich eine Gewulst nach einer Fractur stets aus dem Callus? Entartet dann dabei der Callus jedesmal primär, d. h. ist dann stets das regenerative Organisationsbestreben an den Fracturenden so ausgeartet und infolge irgend eines, oder vielleicht grade wegen des Fracturreizes selber, so atypisch geworden, dass dadurch ein maligner Tumor entsteht? Oder können Callusbildung und Geschwulst in diesen Fällen nicht mitunter auch anfangs wenigstens heterop sich entwickelnde Gebilde sein?« Meiner Ansicht nach wird es klinisch kaum je möglich sein, diesen theoretisch immerhin berechtigten Einwurf durch einen stricten Beweis vom Gegentheil zu entkräftigen. Denn dasselbe Trauma, das die Fractur bedingt hat, kann ebensogut gleichzeitig für ein benachbartes Zellenconglomerat, also beispielsweise des Periosts oder auch der andern Weichtheile, die bis jetzt noch unbekannten, für die Entwickelung einer atypischen Wucherung nöthigen Verhältnisse gesetzt haben. Auch Tausch scheint diese Auffassung zu theilen, wenn er pag. 39 sagt: „Je heftiger das Trauma ist und je mehr durch dasselbe eine grosse Continuitätstrennung der Gewebe herbeigeführt wird, desto mehr wird der auf dasselbe folgenden Gewebsneubildung eine ganz bestimmte Richtung gegeben, desto sicherer behält der regenerative Charakter typischer Art (Callus) des Processes die Oberhand." Nun kann meiner Ansicht nach ein und und dasselbe Trauma die eine Partie des Knochens »so grob« treffen, dass sie bricht, eine andere dagegen nur so contundiren, d. h. in ihr eine derartige Gewalteinwirkung setzen, die geeignet ist, die Entwickelung eines malignen Tumors in der Nachbarschaft des Callus ins Leben zu rufen. Dann haben wir Tumor und Callus unmittelbar nebeneinander. Ihre Weiterentwickelung muss im weiteren Verlaufe nothgedrungen wegen der Nähe bald zur Verschmelzung beider führen, so dass der Callus mit in die Neubildung hineingezogen wird. Wer wollte dann noch bei einem

einigermassen entwickelten Umfange des Gewächses sich getrauen, mit Sicherheit beide Processe auseinanderzuhalten, zumal wenn, wie dies gewöhnlich der Fall ist, die Fractur und Callusbildung Jahre lang vor Eintritt des Tumors stattgefunden hat.

Tumor und Fractur brauchen deshalb, wie ich glaube, keineswegs stets in directem causalen Verhältnisse zu stehen; beide können vielleicht ebensogut nicht nur die chronologisch, sondern auch topisch getrennten sonst aber völlig parallelen Wirkungen eines und desselben Traumas sein.

Wenn ich nun die vorliegenden vier Fälle meiner Arbeit, sowie die Literatur mit ihren Hypothesen und Theorien über ähnliche Beobachtungen, noch einmal überblicke, so gelange ich zu folgenden Ansichten:

1. Es unterliegt keinem Zweifel, dass nach der Consolidation einer Fractur eine Knochengewulst maligner Art sich am Orte des Callus entwickeln kann.
2. An der Hand besonders des letzten Falles (cf. Tab., No. 26), glaube ich dargethan zu haben, dass sich schon vor und während der Callusbildung zwischen den gereizten Bruchenden ein maligner Tumor entwickeln kann.
3. Ein Tumor kann sich also an einer Fracturstelle aus dem bereits fertigen oder in der Entwickelung begriffenen Callus bilden, oder aus einer beliebigen zufällig gleichzeitig contundirten Stelle in der Nachbarschaft der Fractur aus dem alten Knochengewebe selber.

Ich habe sämmtliche bis jetzt bekannten Beobachtungen von Tumoren im Anschluss an Fracturen in folgender Tabelle zusammengestellt.

No.	Alter, Geschlecht,	Sitz und Aetiologie des Tumors.	Zeit zwischen Fractur und Geschwulstauftritt.	Grösse, Wachsthu Zeit des Geschwu bestandes.
1.	?	Clavicula.		von erhebliche Grösse.
2.	32, M.	Fibula, wiederholt. Stoss.	?	Allmählig, 6 Z lang 4,5″ breit
3.	36, M.	Humerus.	Als Kind den Bruch erlitten.	Kindskopfgross 1½ Jahr.
4.	30, Frau.	Humerus. Heftiges Zerren an der Fractur.	?	30 Pfund schwe 2 Fuss Umfang Schnelles Wach thum, 2 Jahr.
5.	? M.	Femur, Sprung.	½ Jahr.	122 cm Umfang
6.	23, M.	Humerus, Fall.	1½ Jahr.	Colossale Grösse rapides Wachsthu Bestand 2½ Jah
7.	52, M.	Humerus.	10 Jahr.	23,5 Zoll Umfan
8.	66, M.	Humerus.	31 Jahr.	Gleich dem Körp umfange, 6 Jahr
9.	52, M.	Coll. fem. dex. Luxatio vor 32 Jahren.?	?	Kindskopfgross.
10.	60, M.	Coll. fem. dex.	?	Allmählig, 1½ Jahr.
11.	32, M.	Maxill. inf. Hufschlag.	12 Jahr.	Langes Wachsthum, 55 cm.
12.	31, M.	Humerus.	4 Monate.	
13.	47, M.	Femur sinis. Last aufgefallen.	10 Jahr.	Kindskopfgross, rasch, ½ Jahr.

stologischer Charakter.	Klin. Verlauf, Symptome, Recidive.	Ausgang, Bemerkungen.	Literatur-Angabe.
Speck-eschwulst.		Sonst keine näheren Angaben.	cf. Siebold's Sammlungen 1807, Bd. II, pag. 315. „Kulmus".
Speck-eschwulst.	Schmerzen.	Amputatio, Genesung.	ibid. pag. 310, Präparat in Würzburg.
llertchondr., masse von Cysten.	Stechende Schmerzen. Schwellung.	Resectio scapulae.	C. O. Weber. Knochengeschwülste. Deutsche Klinik. 1850 VI.
llertchondr. it Cysten.	Heftige Schmerzen.	Tod durch Lungentuberkulose, Faserknorpel in Ovarium und Thyroidea.	C. O. Weber. Otto, seltene Beobachtungen. Heft I, S. 83.
Areoläres chondrom.	Stechende Schmerzen. Erneute Fractur.	Tod, infolge Verjauchung, trotz Amputatio.	C. O. Weber. Nélaton. Gaz. des hospit. 1855. 17.
eoid. Chonm, cyst Erweichung.	Unang. Empfind. Schmerzen, reg. Recidiv nach 5 Monaten.	1. Exart. hum. 2. Exst. scap. Tod, Lungenmetastasen.	v. Langenbeck. Deutsche Klinik, 1860. S. 217. (Adams).
ndro Sarcom.	?	Exart. hum.	v. Dumreicher. Allgem. Wiener med. Zeitg. 1868, Virchow - Hirsch, 1868.
loid Enchonm mit Cysten.	Schwäche im Arm, Schwellg. Hautemphysem.	Verschwärung, Tod.	Transactions of the Pathologie Society of Lond. Vol. I, pag. 344.
Osteom.		Bei der Section gefunden.	Virchow, Geschwülste, II, 74.
Osteom.		Bei der Section gefunden.	Lücke, Geschwülste, II, 167.
ltiloculäres . Sarc. Follic. hncystom?	Zähne ausgefall. Schmerzen, Schwellung.	Resection, Heilung.	Bryk in v. Langenbeck's Archiv, 1880. XXXIV.
Cancer medullar?	Schmerzen, Schwellung, Fluctuation, Erysipel.	Exarticul. humeri. Tod. Lungenmetastasen.	Santesson, Schmidt's Jahrbücher, 1856. Bd. 19, S. 210.
indegewebseschwulst.	Schmerzen, Verkürzung.	Amput. femor.	Tausch, Inaug.-Dissert. Halle 1881. (Volkmann's Klinik).

No.	Alter, Geschlecht,	Sitz und Aetiologie des Tumors.	Zeit zwischen Fractur und Geschwulstauftritt.	Grösse, Wachsth Zeit des Geschw bestandes.
14.	Alte Frau.	Maxill. inf. Hufschlag.		
15.	Mann.	Rippe.	mehrere Jahre.	
16.	Mädchen.	Tuber ischii durch Sturz abgesprengt.	10 Jahre.	Faustgross.
17.	26, F.	Scapulasplitter, heftige Anstrengung.		Nussgross, har
18.	F.	Colli humeri, wiederholte Fractur.		Langsam, aber stetig.
19.	33, F.	Lux. et. Fract. humeri, Ankylose vor 6 Jahren.	14 Monate.	Kindskopfgross anfangs langsam dann rasch.
20.	22, M.	Crus. vor 14 Jahren.	Hühnergrosser Tumor blieb gleich zurück.	Erst langsam, dann schnell, Umfang 18 Zoll
21.	44, F.	Femur vor 12 Jahren, wiederholt.	Restirende Verdickung.	Allmählig, nach 4 Jahren auch a andern Femur.
22.	61, M.	2 Rippen, links oben, vor 33 Jahren.	33 Jahr.	Von Clavi. bis m milla, vom Sternu bis Axillarl. 1. Jah
23.	38, F.	Colli. fem. dex.	2 Jahr.	
24. cf. Fig. I.	38, F.	Crus. sinis, vor 19 Jahren.	19 Jahr.	Rasch, 6 cm hoch 10,5 Durchmesser
25.	Mann.	Rippen VI—VIII.	4 Wochen.	3. Jahr, 52 cm Um fang, 4 cm hoch.
26. cf. Fig. II.	39, M.	Crus. sin., wiederholt.	2—3 Wochen.	7 Monate circa, allmählig.

tologischer harakter.	Klin. Verlauf, Symptome, Recidive.	Ausgang, Bemerkungen.	Literatur-Angabe.
Osteom.			Pitha-Billroth. pag. 428 in Volkmanns Bewegungsorg.
chondrom.		Exstirpatio.	Lebert Traité d'anatom. pathol. T. I., pag. 230.
om, porös, ber fest.		Exstirpatio.	Wagner. Tageblatt der 38. Versamml. deutsch. Naturforscher u. Aerzte. Stettin, 1863, S. 58.
- und grob- areoläres chengewebe.	Andauernde Beschwerden.	Exstirpatio, mit Sehne d. latiss. dorsi verwachs.	Azam. in Virchow, Geschwülste, Bd. II, S. 74.
eoma spon- giosum.		Exstirpatio, Tumor ging vom Caput aus.	Gluck. Berlin. Klinische Wochenschrift 1885, No. 14. S. 221.
	Schmerzen, Schwellung der Axeldrüsen, Recidiv.	Resectio humeri et cav. glen. scapul. Lungenmetast. Tod.	Paget. Transactions of the pathologie. Societ. of Lond. Vol. III, pg. 346.
brosarcom.		Amputatio.	Folker in Lancet. Dec. 15. 1877. pg. 881.
osarcom aus chondrom.		Tod.	Güterbock. Verhandl. der deutschen Gesellsch. für Chirurgie, VII. Congr. 1878, S. 82.
ndromyxom.		Exstirpatio.	Curt, Inaug.-Diss. Bonn. 1887, pag. 20.
pindelzell- sarcom.	Schmerzen.	Exstirpatio. Heilung.	Professor Dr. Fischer: Kgl. chirurg. Klin. zu Breslau. 1888/89
iost-Sarcom.	Anfangs schmerzlos.	Amputatio. Heilung.	1883
xo-Chondro- Sarcom.	Schmerzlos, allmählig.	Resectio. Tod.	1879
pindelzell- sarcom.	Schmerzen. Wiederweichwerden d. Callus.	Exstirpatio.	Dr. Dierich, Waldenburg i./Schl. 1889.

Ich wende mich jetzt dem zweiten Theile meiner Arbeit, den

B. „Vereiterungen nach subcutanen Fracturen"

zu.

Nach unserem heutigen Standpunkte über die Aetiologie der Eiterung müssen wir daran festhalten, dass von den klinisch gar nicht in Betracht kommenden chemischen Giften abgesehen, jede Eiterung auf einer Infection durch Mikroorganismen beruht.

Von diesem Gesichtspunkte aus bietet die Vereiterung einer complicirten Fractur nichts Auffallendes dar; wir haben hierbei die Möglichkeit, sowohl die Pforte der Infection, als die Träger derselben direct nachzuweisen.

Bei subcutanen Fracturen jedoch, bei denen auch die geringste Hautverletzung über den Bruchenden auszuschliessen ist, müssen wir also nach einer andern Eingangspforte des infectiösen Materials suchen. Wir haben uns alsdann zunächst zu überzeugen, ob nicht sonst wo noch gleichzeitig am Körper Wunden vorhanden sind, welche eine Invasionspforte resp. einen Infectionsherd darstellen können. Eine solche Beobachtung führt P. Bruns[1]) an: Bei einer subcutanen Fractur des rechten Oberschenkels fand sich gleichzeitig eine complicirte Fractur des linken Unterschenkels. Erstere war eine sogenannte Spiralfractur mit weiter Eröffnung der Markhöhle und starker Bruchgeschwulst. Trotzdem nun die complicirte Fractur des Unterschenkels vollkommen reactionslos verheilte, vereiterte die Fractura femoris. Eine Infection auf dem Wege der complicirten Fractur glaubt Bruns im Angesicht der Thatsache, dass eben auch subcutane Vereiterungen bei Fracturen trotz völliger Integrität des Integumentes vorkämen, nicht annehmen zu müssen. Die Möglichkeit und die Wege der Vereiterung nicht complicirter frischer Brüche haben trotz

[1]) P. Bruns Fracturen pag. 494 in Deutscher Chirurgie 1885.

P. Bruns Beiträge zur klinischen Chirurgie, Tübingen 1885, Bd. I, pag. 239 (IV. Fall).

der mannigfachsten Experimente noch keine festbegründete Erklärung erlangt. Es dürften daher neue Beobachtungen hierüber unter Berücksichtigung der bereits vorhandenen spärlichen und zerstreuten Casuistik[1]), sowie der Experimentalarbeiten wohl von Werth sein.

Ich führe zunächst einen Fall von Eiterung um eine Fractura colli femoris an, wie dieselbe im vorigen Jahre in hiesiger Königl. chirurg. Klinik, Station III, beobachtet wurde:

Die Landwirthsfrau Johanna Hoferichter, 53 Jahre alt, aus Bunzlau (cf. Tabelle Nr. 12) wurde am 14. September 1888 in die Kgl. chirurg. Klinik zu Breslau aufgenommen. Sie leidet angeblich bereits seit vielen Jahren an Gicht. Vor 4 Jahren ungefähr sei ihr in Folge einer Erkältung das linke Bein von den Zehen bis zum Knie angeschwollen; es war geröthet und äusserst schmerzhaft; auch war sie im Gehen behindert (Periphlebitis?). Nach Anwendung von kalten Umschlägen während mehrerer Wochen ging die Geschwulst zurück. Es wurde ihr darnach verordnet, einen festen Schuh zu tragen Etwa seit Ende August klagt Patientin über heftige Schmerzen im linken Hüftgelenk. Veranlasst sind dieselben dadurch, dass sie vor 3 Wochen hinfiel und sich dabei die Hüfte schwer zerschlug. Seit der Zeit konnte sie nicht mehr stehen. Der Fuss lag nach aussen rotirt. — Patientin ist eine alte Frau von mässigem Ernährungszustande und fahler Hautfarbe. Die Untersuchung der Brustorgane ergiebt nichts Abnormes. Bei der Palpation des Abdomens fühlt man in der linken Fossa iliaca einen Tumor von weicher Consistenz ungefähr kleinapfelgross. Die Exploration per Vaginam und per Rectum ergiebt keinen näheren Aufschluss über die Beschaffenheit desselben, so dass eine sichere Diagnose nicht möglich ist. Zuweilen zeigt Patientin Stuhlbeschwerden — Tage lang keinen Stuhl, dann wieder Diarhoeen. Blut hat sie im Stuhl nie bemerkt, auch wurde in der Klinik

[1]) cf. die Zusammenstellung in der Tabelle.

solches nie darin constatirt. Man konnte also nur sagen, dass der Tumor Compressionserscheinungen veranlasse, über seinen genaueren Sitz oder Natur konnte man keinen sicheren Schluss fassen. — Am meisten in die Augen fällt die pathologische Stellung des linken Fusses in stärkster Pronation. Dieselbe wurde dadurch bedingt, dass der untere Theil der Tibia und die anscheinend verkürzte Fibula stark und zwar mit der Concavität nach aussen verbogen sind. Wollte Patientin auftreten, so würde dies auf der innern Fläche des untern Drittels der Tibia geschehen; denn auch der innere Fussrand berührt den Fussboden nicht. Die Planta pedis sieht dabei nach aussen und oben; das Fussgelenk ist angeschwollen und wenig beweglich, bei forcirten passiven Bewegungen fühlt man Crepitationen. Die Haut über dem Gelenke zeigt keine Veränderung. Schmerzen bestehen nicht; weder spontane noch auf Druck, nur forcirte Bewegungen erzeugen solche. Es ist nicht bestimmt zu eruiren, wann und wodurch diese abnorme Fussstellung eingetreten ist. Nach den Angaben der geistig sehr beschränkten Patientin ist es wahrscheinlich, dass das oben erwähnte Trauma dieselbe veranlasst hat. Das linke Bein liegt mit der äussern Fläche auf. Es ist um 6 cm verkürzt, bei Rotation zeigt sich eine wesentliche Beschränkung der Excursion des Trochanter major. Ab und zu fühlt man Crepitation. Die Gesässfalte ist hinten verstrichen. Die ganze Verkürzung fällt nach Messung der Roser-Nélaton'schen Linie auf den Schenkelhals. Das obere Drittel des linken Oberschenkels ist beträchtlich verdickt, Fluctuation nicht nachweisbar. Das Vorhandensein einer geheilten Schenkelhalsfractur war somit nicht zu bezweifeln, doch die Natur des Tumors und der Anschwellung des Schenkels unklar. Wir begannen die Kur mit einer Gradestellung des Unterschenkels, weil wir hofften, die Patientin dann mit Hilfe eines Tutors auf die Beine bringen zu können. Später sollte der Tumor punctirt werden. Es wurde daher eine keilförmige Resection der Tibia vorgenommen und die Fibula nach innen eingebrochen. Wir mussten den Keil sehr breit

machen und tief anlegen die untere Epiphyse der Tibia ganz und vom Talus die Gelenkfläche mitnehmen. Die Operation war ungemein schwierig wegen der elfenbeinernen Härte des Knochens. Dabei fand sich eine 3 cm breite, 4 cm lange, freie, flache, auf der einen Seite mit Knorpel überzogene, auf der anderen unregelmässig verkalkte Gelenkmaus in dem Fussgelenk. Das Gelenk selbst zeigte leichte deformirende Veränderungen. Versuch eines leichten Blutschorfes, Lagerung in der Volkmann'schen Schiene, nachdem eine sehr gute Correction der Stellung des Gliedes bewirkt war. — Die Patientin erholte sich nach der Operation gut, jedoch begann sie am zweiten Tage zu fiebern und unruhig zu werden. Es wurde deshalb am dritten Tage der Verband abgenommen und die Nähte, weil Secretverhaltung befürchtet wurde, gelöst. Allein aus der Wunde kam kein Eiter, sondern reines Blut; in der Umgebung der Wunde keine Entzündungs-Erscheinungen. Jodoformgazeverband und Retention. — Trotz aller Umsichtsmassregeln verschlimmerte sich das Befinden der Patientin, namentlich das Fieber, mehr und mehr. Am 12. October starb sie im Collaps.

Die Section ergab folgenden Aufschluss über die räthselhafte Quelle der fieberhaften Erscheinungen. Am linken Beine fehlen das untere Ende der Tibia und die Gelenkfläche des Talus. An dieser Stelle ist eine Höhle von gutem Aussehen zum Theil mit Blut gefüllt. Im Blute schwimmen grosse Fetttropfen. Linke Schenkelgegend stark emporgehoben, linker Oberschenkel in seinem oberen Theile dicker wie rechts. Beim Zuge am linken Beine zeigt sich das Femur abnorm beweglich und lässt sich aus der Pfannengegend herausheben.

Nachdem die linke Schenkelgegend frei gelegt ist, kommt unterhalb der grossen Gefässe, in der Gegend des Ligam. Poupartii eine Abscesshöhle zum Vorschein, welche sich nach oben unter dem Ileopsoas 8 cm auf der Beckenschaufel hinauferstreckt. Gerade unter dem Ligament Poupartii bricht sie in die Gelenkhöhle hinein. Eine eigent-

liche Kapsel ist nicht zu sehen. Dieselbe ist in eine weite Höhle verwandelt, mit fetziger Wand, an der Stückchen von Knorpel und Knochen angeheftet sind. Die Höhle erstreckt sich in grosser Ausdehnung nach aussen um den Trochanter major, nach innen und hinten reicht sie vom Schambein bis zum Sitzbein. Das Corpus femoris ist vom Hals gelöst, die Bruchfläche wenig abgeglättet. Hals des Femur fehlt: Stücke davon, besonders ein grösseres Fragment desselben, sind in vorerwähnten, in der Abscesswand fixirten Knochenstückchen zu erkennen. Der Schaft des Femur wird der Länge nach aufgesägt. Das Mark im oberen Theil etwas dunkel verfärbt, sonst ohne Veränderungen. An den übrigen Organen ist im Allgemeinen eine allseitige Anämie wahrzunehmen. In den Lungen geringe Fettembolie. Die Nieren sind leicht verfettet, sonst nur noch chronischer Milztumor auffällig.

Wenn ich an der Hand dieses Falles der Frage nach dem Zustandekommen einer Vereiterung an einer frischen subcutanen Fractur ohne äussere Wunde näher trete, so habe ich schon oben auf die Schwierigkeit der Erklärung für dies Ereigniss hingewiesen, das sich deswegen zunächst völlig unserem Verständniss entzieht, weil wir uns hier vergeblich nach einer äussern Eingangspforte der eitererregenden Noxen umsehen müssen, da keine äussere Wunde vorhanden war. Das aber können wir ohne Weiteres annehmen, dass an der Stelle des traumatischen Eingriffs offenbar durch eine infolge der Circulationsstörungen eingeleitete Behinderung der Ernährung der Gewebe der Boden siech, d. h. sehr geeignet zur Ansiedlung von Spaltpilzen gemacht wird, und zwar umsomehr, je mächtiger die Gewalteinwirkung gewesen ist. Besonders gefährlich scheint eine ausgiebige Bloslegung der Markhöhle zu sein, wie dies G. Bruns[2]) in vier Fällen von Spiralbrüchen durch Torsion beschreibt (cf. Tab. Nr. 3—6). Denn auch in dem von

[1]) P. Bruns Beiträge zur Klinischen Chirurgie, Tübingen 1885, Bd. I. pag. 235—239.

ihm beschriebenen vierten Falle einer Fractur femoris dextri ging die eitrige Infection zweifellos von der subcutanen Bruchstelle aus, trotzdem eine complicirte Unterschenkelfractur daneben bestand. Nur sein dritter Fall ist in betreff der Infectionsart zweifelhaft, da noch äussere Verletzungen vorhanden waren. Diese vier Fälle, in denen neben weiter Eröffnung der Markhöhle ein grosses Extravasat an der Bruchstelle sich befand, zeigen, von wie wesentlicher Bedeutung für den Eintritt einer purulenten Infection die Art und Schwere des einwirkenden Traumas ist. Darum sieht man auch bei Fracturen, die durch gewaltsame und rohe Manipulationen bei der Einrichtung von Luxationen erzeugt werden, zuweilen Eiterungen entstehen. Einen solchen Fall berichtet Bryck[1]) (cf. Tabelle Nr. 7). Bei einer Luxatio femoris sinistri an einem 17jährigen jungen Manne kam es nach rohen Einrenkungsversuchen durch Bauern zur Fractur des Oberschenkelkopfes und zu einer Eiterung um die Fracturstelle. Der Patient starb. Eine zweite Beobachtung dieser Art führt Wippermann[2]) an (cf. Tab. Nr. 2). Es handelte sich ebenfalls um eine veraltete Luxatio iliaca femoris sinistri. Die ohne Erfolg angestellten gewaltsamen Repositionsversuche hatten zu demselben Ausgange wie im ersten Falle geführt.

Die schwere Gewalteinwirkung und ihre Folgen in den Geweben reicht aber allein nicht aus zur Erklärung des Eintrittes einer Eiterung bei einer subcutanen Fractur, sonst müsste dieselbe viel öfter entstehen. Gewebstod ohne Hinzutritt von Mikroorganismen führt nicht zur Eiterung, wie die Experimente von Chauveau[3]) lehren. Nur nach Injection infectiösen Materials in die Venen erlangte er Vereiterung des Hodens bei Thieren, denen er vorher die Samengefässe

[1]) Langenbecks Archiv XV pag. 279.

[2]) Langenbecks Archiv XXXII. Ueber primäre Exstirpation des Gelenkkopfes bei mit Fractura colli femoris complicirter Luxation des Hüftgelenkes.

[3]) Etude expérimentale sur les phénomènes des mortification etc. Comptes rendus T. 76 1876, pag. 1092.

zerquetscht hatte. Dasselbe beweisen die Versuche von Rosenbach[1]), der eine Vereiterung einer subcutanen Tibiafractur bei einem Kaninchen erzielte, dem er zuvor in milchsaurer Gährung begriffene Flüssigkeit in die Ohrvene gespritzt hatte. Selbst bei Fütterungsversuchen mit putriden Stoffen gelang es, subcutane Eiterungen zu erzielen, wie dies besonders Kocher[2]) zeigte. Durch diese Experimente erscheint es ausser Zweifel gestellt, dass die Ursache einer vereiternden subcutanen Fractur Mikroorganismen sind, die im Blute kreisen. Wie dieselben in die Blutbahn gelangen, darüber geben uns folgende Ueberlegungen Aufschluss. Irgend ein verborgener Eiterherd in andern Organen als Residuum einer früheren Entzündung: Osteomyelitis, chronischer Gelenkrheumatismus u. s. w. in der Nähe der Fracturstelle können von Neuem einen floriden Eiterungsprocess anfachen, wenn der Reiz des frischen Traumas auf ihn einwirkt, und ihm, während er sonst vielleicht abgekapselt dalag, wiederum in ausgedehnterem Maasse die Circulation erschliesst. So berichtet Volkmann[3]) einen Fall von subcutaner Vereiterung am Fussgelenk, bei welchem durch gewaltsame Osteoklase, die durch chronischen Gelenkrheumatismus entstandene äusserste Equino-Valgus-Stellung richtig gestellt wurde. Obwohl dabei keinerlei Verletzungen der Haut, keinerlei Druckflächen oder dergleichen entstanden waren, die unvermeidlichen, auf die Fracturirung und subcutane Gewebszerreissung folgenden Blutergüsse mässig blieben und nirgends bis dicht unter die Haut reichten, so erfolgte doch an dem rechten Fusse eine Vereiterung und Verjauchung; am linken nicht. Nach Incision trat rasche Heilung ein. Aehnliche Erfahrungen hatte Volkmann schon vorher bei dergleichen Fällen nach brisement forcé bei Kniegelenkfracturen infolge Osteomyelitis mehrfach gemacht.

---

[1]) Deutsche Zeitschrift für Chirurgie X, pag. 382.
[2]) Langenbecks Archiv XXIII, pag. 101 ff.
[3]) Centralblatt für Chirurgie 1885, Nr. 15, pag. 251.

Aber auch jeder entfernt gelegene Infectionsherd dürfte gelegentlich einer Fractur im Stande sein, in ihr auf dem Circulationswege Infectionsmaterial abzulagern, und wenn genügend necrotisches Gewebe vorhanden, d. h. der Boden siech genug, in diesem Eiterung herbeizuführen, z. B. Decubitusgeschwüre.

Abgesehen von diesen mehr localen Infectionsquellen haben wir noch das grosse Heer der allgemeinen Infectionskrankheiten zu berücksichtigen. Sie sind es, auf die man stets recurriren muss, wenn man sonst keine Eingangspforte für die Infection zu finden im Stande ist. Dieselben können nun entweder schon vor dem Eintritt der Fractur bestanden haben, oder sich erst zu ihrem Verlauf hinzugesellen. Die wichtigsten sind Erysipelas, Gelenkrheumatismus, Darm- und Lungenentzündungen. Besonders auf einen scheinbar unschuldigen Darmcatarrh oder eine Lungenblennorrhoe muss man Gewicht legen. Belege hierfür bietet der oben angeführte Fall von Wippermann, in dem als einzige Infectionsquelle ein gleichzeitig bestehender Darmcatarrh angenommen werden musste. Auch Steinthal[1]) theilt zwei Fälle (cf. Tab. 1—2) von subcutaner Frakturvereiterung mit. Bei der Fractura colli femoris dext. beschuldigt er als Infectionspforte ebenfalls einen Darmcatarh und eine lobuläre Pneumonie des linken Unterlappens, bei dem zweiten Falle nur eine Diarrhoe.

Endlich möchte ich noch einen Fall von Eiterung nach einer subcutanen Rissfractur des Os naviculare erwähnen (cf. Tab. Nr. 14), den Rose jüngst mitgetheilt[2]). Eine Infectionsquelle für die Eiterung giebt er jedoch nicht an. Es trat Pyämie und Metastasen ein, die aber zur Heilung führten.

In dem von mir angeführten Falle haben Diarrhoe mit Obstipationen abwechselnd — also chronischer Darmcatarrh — bestanden; ferner hat Patientin lange Jahre an Gicht

[1]) Deutsche medicin. Wochenschrift 1887, pag. 446.

[2]) Deutsche medicin. Wochenschrift 1889, pag. 474, No. 24.

gelitten, die nicht unwesentlich dazu beigetragen haben mag, die Gewebe im Bereiche der Gelenkgegenden in einen siechen und der Infection zugänglichen Boden zu verwandeln.

Während nun in diesem Falle das Product der Entzündung rein eitriger Natur war, kommen auch Fälle vor, in denen dasselbe nach rein subcutanen Fracturen entweder eitrig-tuberculös oder überhaupt nur serös-blutig zu nennen ist. So theilt Hecker[1]) aus der Lücke'schen Klinik einen Fall von subcutaner Entzündung nach Comminutivfractur der obern Ulnaepiphyse eines achtjährigen Knabens mit (cf. Tab. Nr. 8). Das Product desselben war eitrig-tuberculös. Die Heilung trat aber doch nach 5 Monaten ein.

In einem andern Falle[2]) (cf. Tab. Nr. 9) entwickelte sich überhaupt nur ein serös-blutiges Exsudat nach Fractur der rechten Ulna; dasselbe führte zu einer sogenannten Ostitis und Periostitis albuminosa. Gleich nach der Incision fanden sich nur spärliche Eiterkörperchen; später erst trat reichliche Eiterung ein. Die Ulna wurde necrotisch und musste extrahirt werden. Steinthal nimmt, gestützt auf die Arbeiten von Schlange[3]), eine nicht eitrige Osteomyelitis zur Erklärung solcher Fälle an. Die Intensität der Infection, meinte er, habe nicht zur Eiterbildung ausgereicht. Dies ist entschieden ein Gesichtspunkt, der die Seltenheit der Vereiterung subcutaner Fracturen trotz des nachweisbaren Bestehens eines Infectionsherdes erklären könnte. Wiewohl wir im Allgemeinen auf Eiterbildung rechnen können, wo Gewebsnecrose und Infection zusammentreffen, so sehen wir dieselbe doch oft genug ausbleiben, falls das Trauma nur geringe Gewebsnecrose herbeigeführt oder die Infection nicht stark und reichlich genug war. Letzteres kann einmal an dem Mangel von Infectionsmaterial

[1]) Ein eigenthümlicher Fall von Vereiterung subcutaner Fractur. Inaug.-Diss. Strassburg 1886.

[2]) Laureus Marcus „Ueber acute spontane Osteomyelitis. Inaug.-Diss. Heidelberg 1879.

[3]) Arbeiten aus der chirurg. Klinik der Universität Berlin, 1887. II. Theil.

überhaupt liegen, oder daran, dass dasselbe nicht Gelegenheit gefunden hat, in den allgemeinen Säftestrom in genügender Menge zu gelangen, sonste müsste ja bei der Häufigkeit der Coincidenz von Fracturen beispielsweise mit Tuberculose oder sonstigen chronischen Infectionskrankheiten eine Verschleppung des infectiösen Materials, das zur Vereiterung an der Fracturstelle auf dem Blut- oder Lymphwege führt, viel häufiger eintreten, als dies die Erfahrung lehrt.

Sehr lehrreich ist folgende Beobachtung Billroths[1]): Ein 84jähriger Mann erlitt eine subcutane Fractura cruris (cf. Tabelle, No. 10). Dieselbe kam nicht zur Vereiterung, trotzdem er an Pyämie und Embolien, welche ihren Ursprung in localer eitriger Lungenaffection hatten, zu Grunde ging, und zwar 15 Tage nach dem Unfall. Wenn der Boden durch eine Gewebsnecrose nicht vorbereitet, d. h. siech wurde, so brauchen selbst grössere Mengen von Eitercoccen keine Eiterung hervorzurufen, wie dies durch die Experimente von Grawitz und de Bary[2]) nachgewiesen ist. Sie konnten ohne Schaden massenhaft Eitercoccen bei Thieren injiciren, sofern an deren Organismus kein Locus minoris resistentiae existirte.

Der oben erwähnte Fall von Billroth zeigt uns, wie trotz eingetretener Pyämie keine Vereiterung der Fracturstelle eintrat. In unserm Falle sehen wir das Umgekehrte; die locale Vereiterung führte allmählig zu allgemeinen pyämischen Erscheinungen. Ausserdem sah Billroth[3]) noch ein zweites Mal nach einer subcutanen Fractur (cf. Tabelle, Nr. 11) des Collum femoris Pyämie entstehen; leider ist nicht erwähnt, ob eine Vereiterung an der Fracturstelle vorhanden war, die etwa zur Pyämie hätte führen können, oder ob diese aus einer andern Quelle stammte.

Auch in den Fällen von Bruns, in denen die Spiralfracturen letal verliefen, war allgemeine Sepsis die Todesursache.

---

[1]) Chirurg. Klinik. Wien 1860—1876, pag. 479.

[2]) Virchows Archiv B. 108, pag. 97.

[3]) Chirurg. Klinik. Wien 1860—1876, pag. 490.

Nr.	Alter, Geschlecht.	Ort der Fractur.	Aetiologie.	Operation.
1	28, M.	Collum fem. dext. et Carpus dexter.	Sturz vom Pferde.	Incision nach 1. Monat.
2	34, F.	Collum fem. sin.	Repositionsversuche einer Luxatio fem.	Incision nach 1. Monat, necrot. Kopf entfernt.
3	34, M.	Crus sinis.	Auffallen eines Pferdes.	Amput. cruris nach 3 Tagen.
4	15, M.	Fem. dext.	Fall zu Boden.	Amput. femoris.
5	17, M.	Fem. dext.	in die Radspeichen gerathen.	Verbände an 4 Fracturstellen.
6	32, M.	Fem. dext.	Sturz in Kellerschacht, 40 Fuss.	Incision nach 9 Tagen, permanente Irrigation.
7	17, M.	Collum fem. sin.	Rohe Repositionsversuche der Luxatio fem.	Resection nach 9 Monaten.
8	8, Knabe	Ulna obere Epiphyse comminutiv.	Fall.	Incision nach 8 Wochen.
9	Knabe	Antibrach. dext.	Fall von der Scheuer.	Incision serös-blutiger Inhalt.
10	84, M.	Crus. sin.	Ueberfahren.	keine Vereiterung! an der Bruchstelle.
11	M.	Collum fem.		Vereiterung?
12	53, F.	Collum fem. sin.	Fall auf die Hüfte.	Local nichts. Keilresection am Fusse.
13	Mädchen	Os naviculare. Rissfractur.	Fall beim Schlittschuhlaufen.	Incision.

Anhaltepunkte für die Ursachen der Vereiterungen.	Ausgang.	Litteraturquelle.
Diarrhoe, lobuläre Pneumonie.	Decubitus Thrombos. venae fem. rapider Kräfteverfall, Exitus nach 3 Monaten.	Deutsche medicinische Wochenschrift 1887, pag. 446. cf. Nr. 2, auch Wippermann. Langenb. Archiv XXXII.
Diarrhoe, (schlechte Zähne!)	Heilung 2 Monate nach Incision.	
Spiralfractur.	Heilung.	Beiträge zur klinischen Chirurgie P. Bruns Tübingen 1885.
Spiralfractur.	Tod in Folge Septicämie nach 7 Tagen.	
Spiralfractur, sonstige Verletzungen?	Tod in Folge Septicämie nach 10 Tagen.	
Spiralfractur Complicirte Fractur des Unterschenkels??	Tod am 11. Tage.	
Bronchopneumonie, tuberculöse Lungenherde.	Tod am 2. Tage nach der Operation.	Bryck. Langenbecks Archiv XV, pag. 279.
Tuberculöse Mischinfection.	Heilung nach 5 Monaten.	Hecker, „Fall von spontaner Vereiterung“, Inaug.-Diss. 1886, Strassburg.
Ostitis albuminosa.	Heilung mit Necrose der Ulna.	Laureus Marcus. Ueber acute spontane Osteomyelitis. Inaug.-Diss. Heidelberg 1879.
Eitrige Lungenherde.	Tod an Pyämie nach 15 Tagen.	Billroth. Chir. Klinik. Wien 1860—1876. pag. 490, 91, 79.
	Tod an Pyämie nach 43 Tagen.	
Diarrhoe-Obstipation. Alte Entzündung des Unterschenkels. Gicht.	Tod an Pyämie 1. Monat nach Operation.	Chirurg. Klinik. Breslau, Prof. Dr. H. Fischer. 1888. Stat. III.
?	Heilung.	Rose. Die Heilbarkeit der Pyämie, pag. 474 der Deutsch. med. Wochenschrift, 1889, Nr. 24.

Die allermeisten Fälle von subcutanen Fracturvereiterungen betreffen, wenn wir die auf Seite 40 und 41 meiner Arbeit beigefügte Tabelle überblicken, lediglich den längsten Röhrenknochen mit grösster Markhöhle: das Femur. Einschliesslich des oben von mir beschriebenen Falles finde ich eine solche bei acht Oberschenkelbrüchen in der Litteratur berichtet. Unter diesen acht Fällen wurde der Schenkelhals nicht weniger als fünf Mal betroffen.

Die übrigen vier Fälle waren zwei Unterschenkelfracturen, von welchen die eine vereiterte, während bei der andern der Tod infolge von Pyämie eintrat, sowie zwei Fälle von Vorderarmfracturen, von denen der eine zur eitrigen Mischinfection, der andere zur Ostitis und Periostitis albuminosa mit consecutiver Necrose der Ulna führte.

Wenn ich zum Schlusse noch die in jedem einzelnen Falle nur schwer mit Sicherheit als aetiologisch für die Eiterung zu bezeichnenden Infectionsquellen durchgehe, so sind es besonders Diarrhoen, Lungenentzündungen, sonstige tuberculöse Affectionen, alte Entzündungsresidua, welche Hand in Hand mit ausgedehnter Weichtheilnecrose sowie grosser Knochensplitterung bei Spiralfracturen unter weiter Eröffnung der Markhöhe uns einigermassen einen Anhalt für das Zustandekommen dieser seltenen Complication nach einfachen Fracturen bieten.

Zum Schluss sei es mir noch gestattet, Herrn Geheimen Medicinalrath Prof. Dr. H. Fischer meinen besten Dank für die Ueberlassung des Materials zu dieser Arbeit, sowie seine freundliche Unterstützung bei derselben, auszusprechen.

Fig. I.

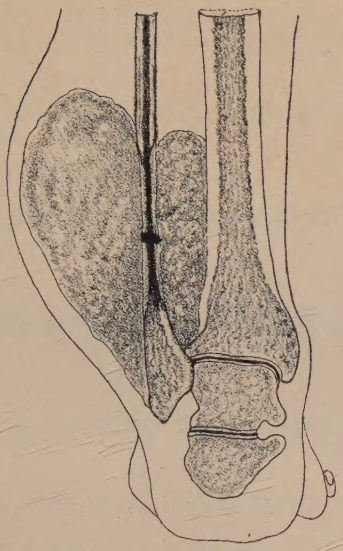

atrophische und fracturirte Stelle der Fibula.

Frontalschnitt durch Fibula und Tibia.

Fig. II.

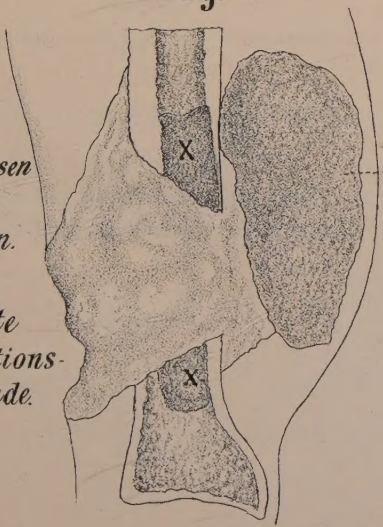

erfallne Tumormassen zwischen den Bruchenden.

frische Tumormasse in den Weichtheilen xx im Knochenmark.

alte Operations-Wunde.

Frontalschnitt nur durch die Tibia.